小動物CT研究会セミナー

上部尿路の画像診断
疾患編
~番外編~

李　美侑，DVM
2022.10.07

内容

腎臓
- 嚢胞と嚢胞性腫瘤
- 腎臓腫瘍
- 外傷
- 腎周囲偽嚢胞
- 腎盂腎炎

尿管
- 尿管閉塞
  - 尿管結石
  - 後腹膜腫瘍
- 尿管損傷・尿嚢腫
- 尿管腫瘍

薄いグレーの項目は番外編で！

腎腫瘍

Gシェパードの遺伝性腎嚢胞腺癌複合疾患

- 多発性の腎癌(充実性癌、嚢胞性癌)、腺腫、腎嚢胞
- 結節性皮膚線維症(真皮と皮下組織の多発性の線維性結節)
- 子宮平滑筋腫

腫瘍抑制遺伝子であるフォリクリン (FLCN) の変異

CT所見
両側性の多発性嚢胞～孤立性の充実性腫瘤
- 嚢胞
  壁はみえない～不整な厚い壁
  液体5-26HU
  嚢胞内液体から腫瘍細胞が検出されることも
- 腫瘤
  単純で均一～不均一、等～高吸収、辺縁不整
  造影で不均一な増強(正常腎実質より低吸収)

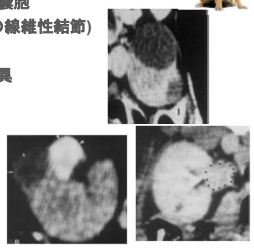

Moe L, Lium B. Journal of Small Animal Practice 1997
Moe L, Lium B. VRU 1997

腎臓の外傷

外傷

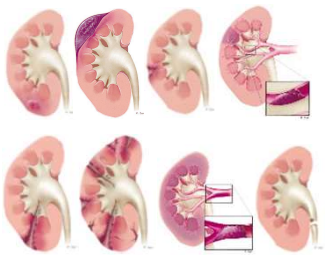

I. 軽度の皮質挫傷、被膜下血腫、限局的な腎周囲血腫を伴う軽度の裂傷
II. 髄質(土集合管)までおよぶ大きな裂傷、局所的な梗塞
III. 壊滅的な腎損傷で、複数の裂傷や腎茎部損傷(腎血管の損傷)を伴う
IV. 腎盂尿管移行部の損傷

Kawashima A. 2001

外傷

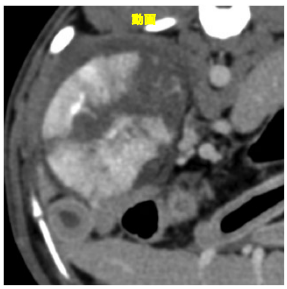

外傷

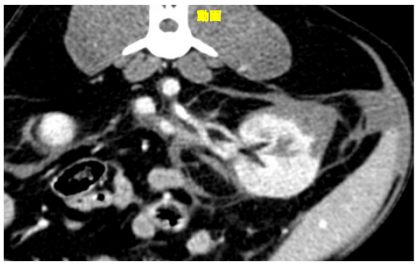

腎周囲偽嚢胞

腎周囲偽嚢胞

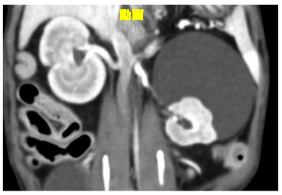

腎盂腎炎

腎盂腎炎

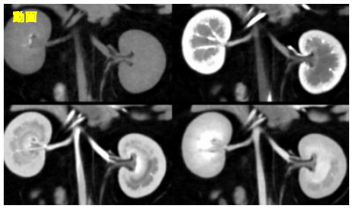

CT所見の記述なし

ヒト
- Fat stranding
- 腎盂拡張
- 腎盂壁肥厚
- 腎実質の楔状造影不良域

尿管閉塞

膀胱腫瘍の尿管浸潤

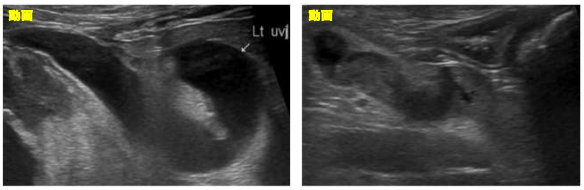

尿道閉塞によるBack pressure

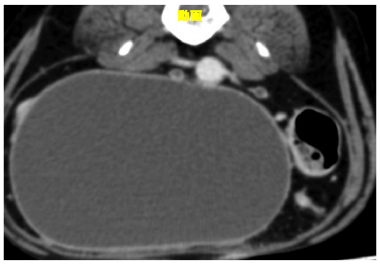

後腹膜腔腫瘍による尿管閉塞

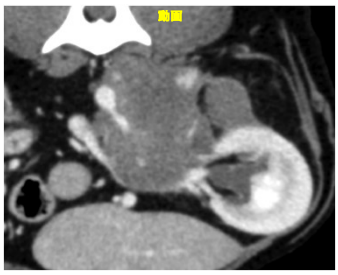

尿管断裂・尿嚢腫

尿管断裂

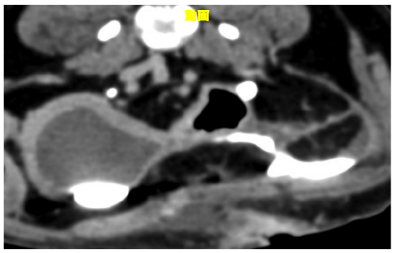

尿管断裂

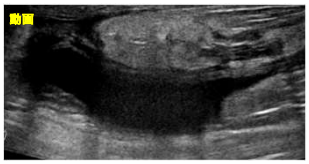

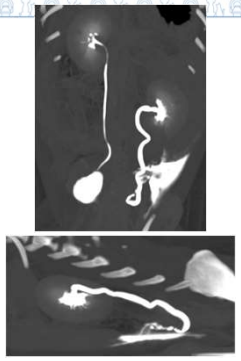

尿嚢腫

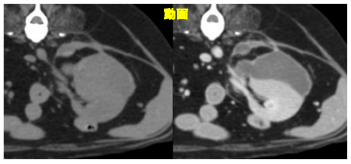

尿路の破綻により、後腹膜の線維性嚢内に尿が慢性的に貯留した結果、被包化されたもの

- 外傷
- 外科的損傷
- 尿路結石症

上部尿路からの血尿

上部尿路からの血尿

上部尿路からの血尿を疑う臨床所見

- 下部尿路症状(頻尿、排尿痛、テネスムス)がない
- 下部尿路に異常がない
- 血尿のタイミング
  - Total hematuria
  - 間欠的腎出血ではTerminal hematuriaも

Forrester SD. 2004

腎臓
- 腎臓腫瘍
- 腎炎
- 腎結石
- 外傷
- 凝固異常
- 特発性腎出血
- (血管異常)
- (糸球体性血尿)

尿管
- 尿管結石
- 尿管炎
- 尿管腫瘍

雑種猫, 2歳, 避妊雌

- 尿色が濃くなりHDを受診
- 膀胱炎症状なし

- 潜血尿を確認、US異常なし

- ERFX、ウロアクト7d
- 同症状繰り返し、以降は無処置

初発から4カ月後に紹介受診

血液検査:異常なし
尿検査:潜血3+, 球菌+

超音波検査

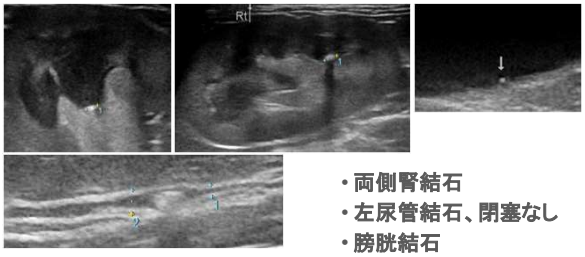

- 両側腎結石
- 左尿管結石、閉塞なし
- 膀胱結石

尿管結石による潜血尿

第79病日
　　潜血2+, 尿管結石変わらず
第137病日
　　潜血+, 尿管結石やや尾側へ移動
第239病日
　　潜血-, 尿管結石消失
第420病日
　　潜血-, 尿管結石なし

特発性腎出血

特発性腎出血の診断に
CTは必要か?

USでマス、結石、炎症などを除外
膀胱鏡で上部尿路からの出血を確認。

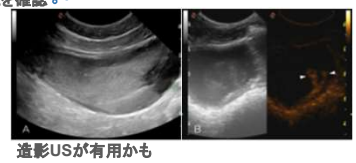

造影USが有用かも
尿管膀胱移行部から膀胱へ造影剤の漏出 Pamela Di Donato 2019

Sclerotherapy?
腎動脈の結紮?

特発性腎出血

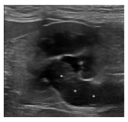

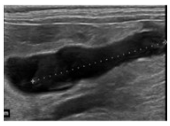

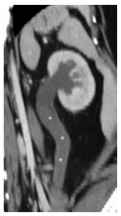

Case report
5歳のマルチーズ
1週間の重度の血尿

特発性腎出血
血餅による両側尿管閉塞

外科的な閉塞解除とステント設置 Ito 2022

血管異常による腎出血

Noriaki Muraoka. 2008

腸骨動脈尿管瘻(IAUF)

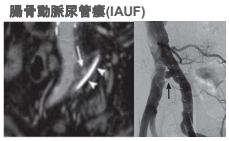

腎動脈瘤、仮性動脈瘤、動脈解離

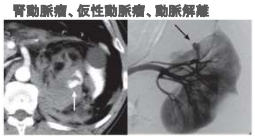

腎動静脈奇形(Renal AVM)

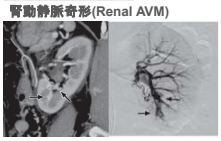

ナットクラッカー症候群、後大動脈左腎静脈

Wコーギーの腎毛細血管拡張症

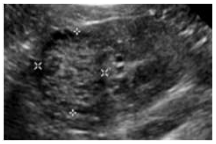

遺伝性?の毛細血管拡張症
慢性の腎性血尿±貧血
- 片側性or両側性
- 孤立性or多発性
- 多臓器病変も

Logwood K, 2021
Moore FM. 1983

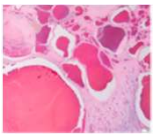

その他の犬種でも報告あり
(血管腫や後天性との鑑別)

Noh D, 2020
Eddlestone S. 1999